Examen clínico del oído

JM Thomassin
F Braccini
J Paris
D Korchia

Resumen. – La observación del tímpano proporciona una valiosa información sobre el oído medio.
El examen clínico del oído ha progresado verdaderamente gracias al desarrollo del microscopio binocular. No obstante, es sobre todo el uso de ópticas rígidas lo que ha aumentado de manera considerable las posibilidades de observación y de diagnóstico.
El otonasofaringoscopio es un instrumento de tecnología avanzada que permite el estudio de regiones anatómicas ocultas hasta entonces mediante visión directa y proporciona imágenes de gran calidad si está acoplado a una cámara fotográfica o de vídeo. Hace posible de este modo la constitución de un banco de datos que facilita el seguimiento del paciente.
Asimismo, permite obtener documentos digitales fundamentales para el seguimiento del paciente a distancia o incluso, con un objetivo más didáctico, para constituir una videoteca clínica, indispensable en la enseñanza universitaria o en la formación médica continua.
Estas imágenes digitales pueden ser transmitidas fácilmente por sitios mediáticos, con un objetivo de difusión y enseñanza general.
El otonasofaringoscopio, liviano, fácilmente manejable y con numerosas ventajas tecnológicas, será en un futuro muy próximo el instrumento esencial de todo examen del oído, tanto en la consulta como en la modalidad ambulatoria.

© 2001, Editions Scientifiques et Médicales Elsevier SAS, París. Todos los derechos reservados.

Palabras clave: conducto auditivo externo, tímpano, endoscopia, desinfección, otitis, tumores, otoscopia.

Introducción

La exploración de la membrana timpánica se ha visto perjudicada desde un principio con los inevitables ángulos muertos y las dificultades de iluminación. En los últimos cincuenta años se han logrado progresos decisivos gracias al microscopio operatorio, pero es en realidad el desarrollo de técnicas endoscópicas lo que ha permitido una mejor exploración del conducto auditivo externo y del tímpano.

Actualmente, el microscopio binocular y sobre todo las ópticas rígidas, según el procedimiento de Hopkins, permiten la observación de la membrana timpánica, cualesquiera que sean las dificultades del conducto auditivo externo (estrechamiento y abombamiento de la pared anterior).

El papel del endoscopio es múltiple; se trata en primer lugar de un instrumento diagnóstico, aunque también es un elemento capital para la ejecución de algunas intervenciones en el conducto auditivo externo: eliminación de restos de cerumen, aspiración en caso de otorrea.

Su fabricación, a partir de fibras ópticas de diámetro y longitud diferentes, acopladas o no a una microcámara, permite obtener imágenes de gran calidad.

El examen otoscópico es la base de todo diagnóstico otológico.

Examen clínico

ANAMNESIS

Antes de un examen otoscópico, es esencial proceder a un examen clínico metódico cuya primera fase es la anamnesis del paciente.

La anamnesis comprende las circunstancias de aparición, los antecedentes y la descripción de los trastornos referidos por el paciente. Permite también tener en cuenta los factores etiológicos más importantes como traumatismo, tratamiento antibiótico ototóxico, etc.

Otros elementos importantes que deben registrarse son la edad, la profesión y la higiene de vida del paciente.

Jean-Marc Thomassin : *Professeur des Universités, praticien hospitalier, chef du service, oto-rhino-laryngologiste des Hôpitaux, membre du collège français d'oto-rhino-laryngologie.*
Frédéric Braccini : *Assistant des Hôpitaux, chef de clinique.*
Jérôme Paris : *Oto-rhino-laryngologiste, interne des Hôpitaux.*
Daniel Korchia : *Praticien hospitalier.*
Groupe hospitalier de la Timone, 264, rue Saint-Pierre, 13385 Marseille cedex 5, France.

SIGNOS DE ALERTA

El síntoma que se reconoce más frecuentemente sin ninguna dificultad es la otalgia. Puede indicar una causa alejada de afección del oído.

La otorrea también es frecuente y puede presentar diferentes formas. La secreción puede ser mucosa, mucopurulenta, viscosa, opaca, filamentosa o incluso marcadamente purulenta con abundancia variable. Una otorrea muy abundante puede dificultar el examen otoscópico y requiere un tratamiento antibiótico de 10 días para obtener una evaluación más precisa.

Los acufenos, los vértigos o la sordera súbita exigen sistemáticamente un examen otoscópico.

Lo mismo ocurre con la parálisis facial periférica, cualquiera que sea su grado.

INSPECCIÓN

■ *Región auricular*

Se comienza por el examen clínico del pabellón y del conducto auditivo en busca de una malformación o de lesiones cutáneas, como una dermatitis o incluso vesículas que puedan orientar el diagnóstico de herpes zóster.

El examen del pliegue rectroauricular puede sugerir mastoiditis si el pliegue está borrado y el pabellón parece despegado (signo de Jacques). Es importante observar el color del revestimiento cutáneo, ya que indica el grado de inflamación. Asimismo, una cicatriz en la región del pliegue auricular puede señalar una timpanoplastia previa.

■ *Cabeza*

Este examen proporciona también una información valiosa:

— el borramiento del pliegue nasogeniano o un signo de las pestañas de Souques hacen sospechar una parálisis facial incipiente;

— un color azulado de tipo esclerótico indica enfermedad de Lobstein.

PALPACIÓN

Pone de manifiesto inmediatamente los signos inflamatorios:

— en el pabellón y por detrás, la presión del trago sugiere otitis externa;

— la desaparición de las nudosidades mastoideas al palpar hace sospechar un edema precursor de mastoiditis.

Examen otoscópico. Instrumento diagnóstico: otonasofaringoscopio

El examen otoendoscópico del oído se realiza con un endoscopio de 4 mm de diámetro, 0° de ángulo y 110 mm de largo, a veces con un endoscopio de 2,7 mm de diámetro y 0° de ángulo. Este examen, que es perfectamente indoloro, se practica por lo general con el paciente en posición sedente.

El extremo de la lente debe sumergirse en un líquido antivaho para obtener imágenes de mejor calidad. La óptica se hace avanzar bajo control visual a través del conducto auditivo externo. Si se utiliza una cámara fotográfica, la progresión del endoscopio se sigue en el visor. Asimismo, si el endoscopio está acoplado a una cámara de vídeo, el avance se puede seguir en el monitor de control.

El otonasofaringoscopio funciona con una fuente de luz fría de 150 w conectada por un cable de luz fría.

DESCONTAMINACIÓN DEL ENDOSCOPIO

La desinfección del endoscopio es un punto en el que debe insistirse particularmente, ya que esta operación no siempre se realiza con el rigor y el cuidado necesarios. Las consecuencias pueden ser nefastas, tanto para la salud de los pacientes como del personal médico.

La endoscopia intervencionista o exploradora está actualmente en pleno auge. No obstante, si bien se han logrado progresos notables, los riesgos existen.

La literatura médica registra continuamente numerosas infecciones relacionadas con las prácticas endoscópicas debidas a bacterias como salmonelas, piociánicos o micobacterias, a virus como los de las hepatitis B o C, o incluso al virus de la inmunodeficiencia humana (VIH).

Evidentemente, los datos disponibles no tienen la perspectiva necesaria. No obstante y a modo de ejemplo, la red nacional de la salud en Francia estimó recientemente que un cuarto de los nuevos casos de hepatitis C no relacionados con la toxicomanía podrían deberse a una intervención endoscópica. Esto destaca la importancia de los procedimientos de desinfección y de su respeto riguroso. Estas medidas son tanto más importantes cuanto que se trata de endoscopia quirúrgica, lo que no implica que haya que permitir un control menor en el contexto de la endoscopia clínica.

Los endoscopios deben desinfectarse después de cada examen, respetando las etapas y los tiempos recomendados. El objetivo de las recomendaciones es prevenir la transmisión de infecciones por gérmenes extraños al huésped durante la endoscopia.

La descontaminación comprende cinco etapas.

— *Tratamiento preliminar*

Debe realizarse lo antes posible después de la intervención y tiene por objetivo eliminar la suciedad visible. Se trata de la limpieza externa del endoscopio con compresas estériles y del enjuague con agua corriente.

A continuación se efectúa una limpieza con un producto detergente no aldehídico durante aproximadamente 15 minutos. Se recomienda un lavado manual para eliminar todo resto de suciedad. La solución detergente del baño debe cambiarse con frecuencia y renovarse para cada uso.

— *Enjuague*

El objetivo es eliminar de la óptica todo resto de detergente que pudiera interferir con el producto de desinfección. Se realiza después de la limpieza. Es suficiente utilizar agua corriente a presión fuerte, colocando el endoscopio bajo el grifo.

— *Desinfección*

La desinfección se realiza por inmersión del endoscopio en una solución detergente de glutaraldehído al 2 % durante 20 minutos. Tiene por objetivo eliminar o desactivar los microorganismos y los virus indeseables provenientes de medios contaminados.

La frecuencia de renovación de la solución depende del uso y del número de endoscopios desinfectados. En promedio se cambia cada 24 horas.

Después de este tratamiento riguroso no es necesaria ninguna otra medida de descontaminación suplementaria para los pacientes infectados por el VIH, aunque es preferible examinarlos al principio de la sesión de endoscopia.

Con respecto a los priones (enfermedad de Creutzfeldt-Jacob), existe un procedimiento recomendado específico después de un contacto con un presunto portador de esta enfermedad.

— *Enjuague final*

Tiene por objetivo eliminar los restos de producto desinfectante y proteger al endoscopio de toda alteración debida a los productos detergentes. Se realiza con agua corriente.

— *Secado*

El endoscopio se seca con aire médico.

Por lo tanto, el tiempo total de desinfección es de 40 minutos como mínimo.

El endoscopio debe guardarse en un lugar limpio y seco. Lo ideal es el estuche provisto por el fabricante, que también se protegerá de toda fuente de contaminación. Conviene evitar las maletas con forro interno de espuma de poliuretano.

Los autores recomiendan una inmersión rápida de 10 minutos en la solución de desinfección al comienzo de la sesión de endoscopia si el endoscopio ha permanecido más de 12 horas en su estuche.

MÉTODOS DE EXAMEN OTOENDOSCÓPICO DIAGNÓSTICO

■ *Material*

El otorrinolaringólogo puede utilizar:

— un otonasofaringoscopio con un ángulo de visión de 0°, descrito anteriormente, conectado a una fuente luminosa por un cable de luz fría. Es la óptica «estándar» que puede convenir a la mayoría de los conductos auditivos externos [6];

— un microscopio binocular con una distancia focal de 200 o 250 mm.

■ *Instalación*

Para el examen otoendoscópico, el paciente debe ubicarse de preferencia sentado *(fig. 1)* o eventualmente en decúbito dorsal si se utiliza un microscopio binocular.

La iluminación es importante y debe estar suficientemente adaptada. Todavía se usa a veces el espejo de Clar con un espéculo auricular.

Para los niños y lactantes se puede utilizar un espéculo otoscópico con una lupa pediátrica.

El médico se ubica delante o a la derecha del paciente para proceder al examen del oído derecho o izquierdo invariablemente.

■ *Técnica*

Después de limpiar la lente con un líquido antivaho, se introduce la óptica en el conducto auditivo externo con una mano, mientras la otra ejerce una tracción posterior sobre el pabellón del oído hacia atrás y hacia abajo.

El médico debe preparar al paciente para que la introducción del endoscopio se desarrolle sin gestos bruscos, a fin de no tocar las paredes del conducto auditivo externo o incluso la pared timpánica.

Para el niño de 3 años se recomienda la ayuda de otra persona.

No es necesaria ninguna forma de anestesia local. El uso regular y controlado del endoscopio es perfectamente indoloro, incluso en los niños más pequeños.

El avance de la óptica se sigue visualmente en el visor de una cámara fotográfica o en una pantalla de control, según las necesidades del especialista.

El endoscopio permite obtener documentos fotográficos para la realización de bancos de datos comparativos y terapéuticos (estudio de los sacos de retracción), imágenes de toda la pantalla y un diagnóstico seguro [8].

También permite una primera intervención terapéutica en la consulta por aspiración del conducto auditivo externo. Es posible el uso de una micropinza bajo control endoscópico con un mínimo de práctica y de entrenamiento.

En el contexto de una otoendoscopia con microscopio binocular, el examen se realiza de manera tradicional después de introducir un espéculo de tamaño adecuado, por lo general con el paciente acostado. Es necesario una ampliación de 6 o de 10, que permite una gran libertad de maniobra para limpiar, aspirar y penetrar a nivel del conducto y de la caja timpánica.

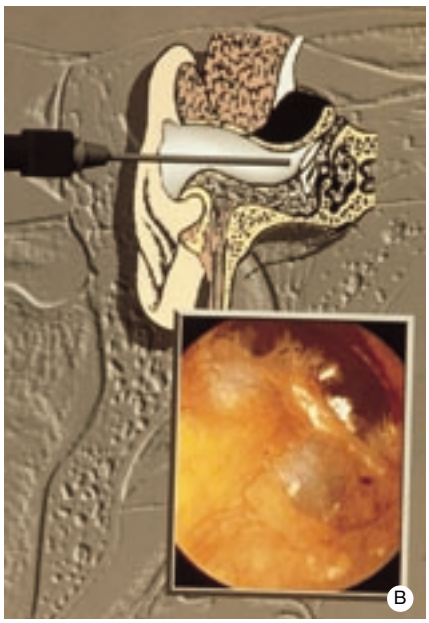



1 *A. Examen otoendoscópico en la consulta médica.*
B. Técnica otoendoscópica para examen del conducto auditivo externo y de la membrana timpánica. Optica 0° de ángulo, 4 mm de diámetro.
C. Otonasofaringoscopio.

Resultados del examen otoendoscópico

CONDUCTO AUDITIVO EXTERNO

■ *Examen normal* *(fig. 2)*

En estado normal, el conducto no se presenta como un tubo rectilíneo sino que describe un ángulo con variaciones de diámetro. Es cartilaginoso en su parte externa y luego óseo. Se estrecha a la altura del istmo. A medida que la óptica avanza la piel es cada vez más delgada, hasta constituir una sola capa epidérmica sobre la membrana timpánica. Está recubierto de pelos y contiene glándulas sebáceas [5].

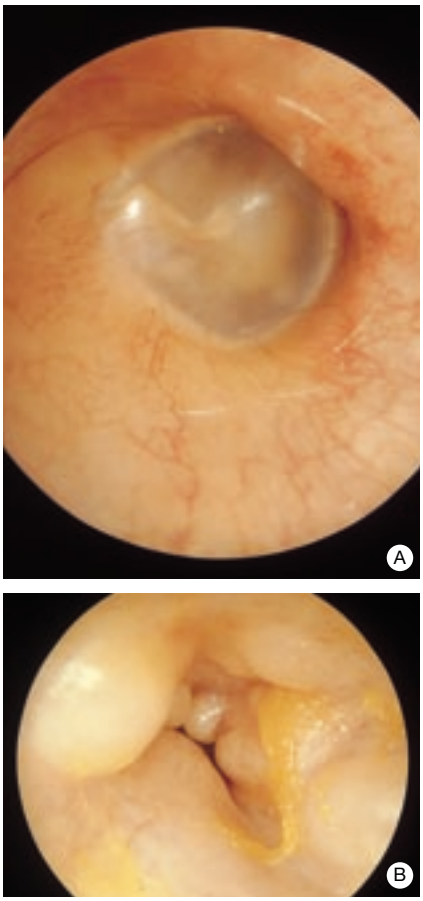

2 *A. Conducto auditivo externo normal, oído derecho.*
B. Exostosis que cierra totalmente el conducto auditivo izquierdo.

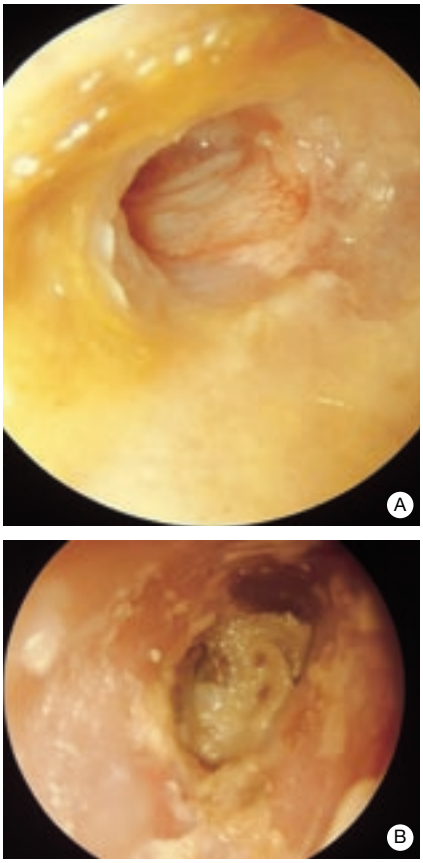

3 *A. Otitis externa difusa que provoca lesiones inflamatorias.*
B. Otomicosis por Candida albicans.

■ *Examen patológico*

Otitis externas *(fig. 3)*

Pueden ser de origen microbiano o más raramente viral, asociadas a edema del conducto y supuración. *Staphylococcus aureus* y *Pseudomonas aeruginosa* son a menudo los gérmenes implicados. El aspecto verdoso de la otorrea es un argumento a favor de este último.

También pueden ser de origen micótico. En este caso, la otorrea es blancuzca, con depósitos negros que sugieren una infección por *Aspergillus niger.*

En ausencia de aspecto significativo, se debe tomar una muestra con hisopo estéril para la búsqueda de elementos micélicos.

Tapón de cerumen

El tapón de cerumen implica un riesgo de perforación. Se ablanda con productos solventes y antisépticos (solución de lopobutan, dapabutan y cloruro de miristalconio) antes de su aspiración bajo control microscópico, aunque la mayoría de las veces se puede retirar fácilmente bajo control endoscópico o visual.

En los casos difíciles se recomienda aplicar gotas de solución otológica de xileno.

Después de la exéresis de un tapón de cerumen debe realizarse siempre un examen riguroso del oído.

Otorrea crónica

La mayoría de las veces, el examen otoendoscópico comprende una aspiración utilizando un espéculo o una óptica.

En caso de otorrea recidivante después de varios tratamientos antibióticos se recomienda tomar muestras para examen microbiano. Este examen puede detectar la presencia de *Pseudomonas aeruginosa,* tuberculosis o incluso micosis.

El examen otoendoscópico puede comprobar un pólipo *(fig. 4)* que oculta la membrana timpánica y que se retira con pinza, se trata con nitrato y/o se biopsia.

Malformaciones anatómicas

Se trata con mayor frecuencia de un estrechamiento del conducto o de la protrusión de la pared anterior que dificulta la visión anterior del tímpano. En estos casos es más cómodo utilizar la óptica de 2,7 mm de diámetro y 0° de ángulo para visualizar la membrana timpánica.

Patología tumoral

La presencia de tumores en el conducto auditivo externo dificulta el examen. Pueden haberse desarrollado en el conducto mismo o provenir de la caja timpánica en los casos de carcinomas y paragangliomas. A menudo están enmascarados por una otorrea concomitante.

MEMBRANA TIMPÁNICA (MEMBRANA TYMPANI)

■ *Examen normal* *(fig. 5)*

El tímpano está constituido normalmente por una membrana fibrosa y elástica de color gris que separa el conducto auditivo externo de la cavidad timpánica. Los relieves más importantes están determinados por el martillo. El manubrio está sólidamente encastrado en la capa fibrosa de la pars tensa y la prominencia maleolar *(proeminentia mallearis)* es saliente [1, 2].

El extremo del martillo en forma de espátula es más aplanado y determina una depresión que se denomina umbo u ombligo de la membrana timpánica.

4 *Otorrea crónica con pólipo «centinela».*

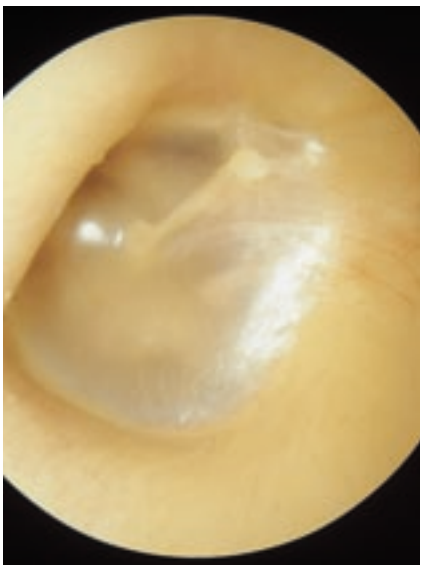

5 *Vista endoscópica con ángulo de 0° del tímpano izquierdo. Aspecto normal.*

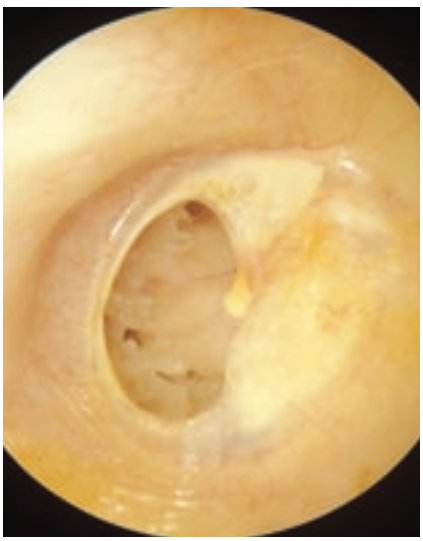

6 *Perforación timpánica anteroinferior izquierda, con lesión de miringoesclerosis.*

Sobre su contorno, el annulus timpánico es un anillo blanco, fibroso y cartilaginoso. Rodea la pars tensa y la une sólidamente al hueso temporal. Por adelante y por abajo, debajo de la luz, se distingue el cono luminoso de Politzer.

La pars flaccida es la porción de membrana timpánica situada por encima de los ligamentos timpanomaleolares anterior y posterior, menos rígida que la pars tensa. Presenta frente al cuello del martillo una hendidura negra pequeña: el agujero de Rivinus.

■ *Examen patológico* [3]

Perforación timpánica *(figs. 6, 7)*

Constituye una solución de continuidad y crea una comunicación entre el oído externo y el oído medio. El endoscopio permite evaluar su localización, su extensión y la noción de marginalidad [7].

Es necesario diferenciar las perforaciones traumáticas de las debidas a una otitis crónica simple. En las primeras, los bordes son irregulares y el aspecto del fondo de la caja timpánica es normal. En las perforaciones secuelares se notan placas de timpanoesclerosis y de zonas de atrofia.

La óptica permite verificar también el estado de la cadena osicular (lisis de la rama descendente del yunque, ausencia de cabeza del estribo).

Sacos de retracción *(figs. 8, 9)*

Se trata en realidad de una entidad otoscópica. Una parte de la membrana se encuentra fuera del plano anatómico de referencia.

Se debe:

— determinar si son o no marginales. La mayoría de las veces se trata de sacos de retracción posterosuperiores o de sacos epitimpánicos;

— comprobar si la epidermis de recubrimiento es o no disqueratósica;

— buscar la eventual adherencia de estos sacos a los huesecillos o al reborde óseo subyacente.

La óptica de 30° de ángulo proporciona en este caso un complemento de información valioso y permite una evaluación más precisa de los límites de los sacos.

Colesteatoma *(figs. 10, 11)*

En la otoscopia, el colesteatoma tiene un aspecto blancuzco, más o menos delimitado, de consistencia blanda y friable.

Su diagnóstico puede ser difícil por la presencia de otorrea o de un pólipo centinela. En los raros casos de colesteatoma congénito, está oculto por la membrana timpánica aún intacta o levantada cuando su extensión es mayor.

Tímpanos retraídos *(fig. 12)*

El tímpano no está situado en un plano anatómico de referencia sino en un plano más interior y hacia la cavidad timpánica. La atelectasia puede ser central o excéntrica.

En la otoscopia, el tímpano es atrófico y transparente. Se recomienda estudiar:

— la localización;

— la calidad de la epidermis de recubrimiento (saco disqueratósico);

— la adherencia del saco de retracción al reborde óseo.

Tímpanos adheridos *(fig. 13)*

Se observan modificaciones de posición, coloración y movilidad. Se trata de un oído atelectásico en estadio IV (SADE) o una otitis adhesiva de forma evolutiva rara (otitis seromucosa [OSM]). Configura una sínfisis conjuntiva tímpano-promontorio. El tímpano está pegado y globalmente retraído, es de color gris blancuzco.

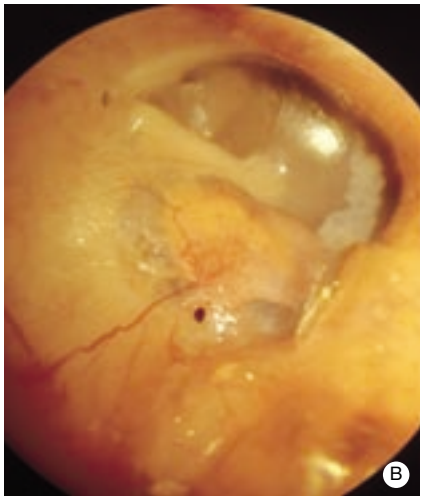

7 *A. Perforación timpánica posterosuperior derecha. B. Cierre por bola adiposa. Aspecto postoperatorio un año después.*

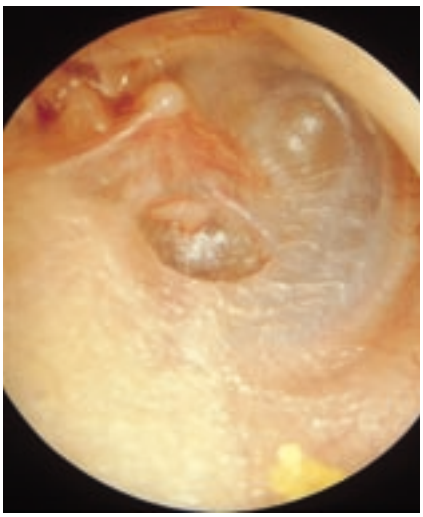

8 *Saco de retracción derecho posterosuperior.*

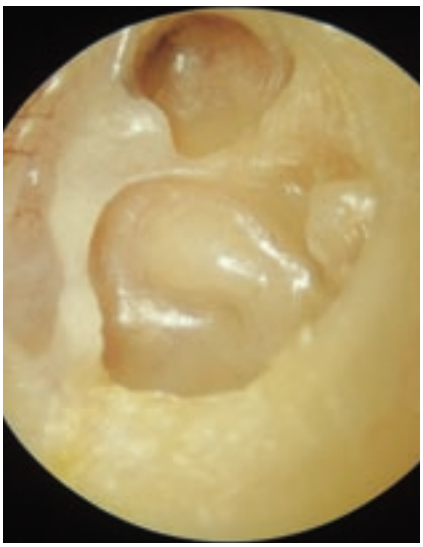

9 *Saco de retracción fijo izquierdo, epitimpánico y posterior.*

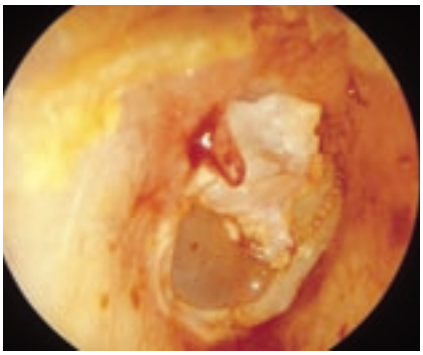

10 *Colesteatoma derecho.*

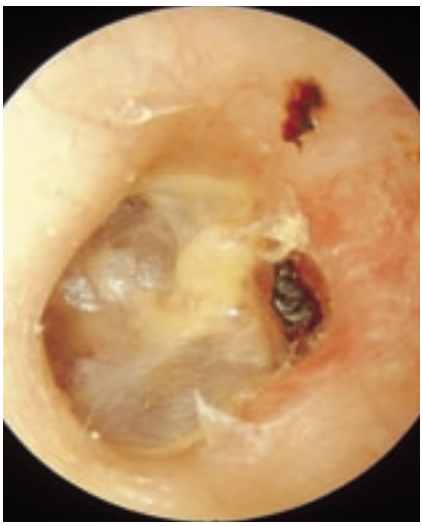

11 *Colesteatoma sobre saco de retracción izquierdo.*

Patologías otíticas

- *Otitis medias agudas (figs. 14, 15)*

El tímpano requiere un examen metódico, cuadrante por cuadrante. El color, la textura y la rigidez son datos importantes para su evaluación. Refleja el estado de la nasofaringe.

El examen de las otitis medias agudas (OMA) tiene un interés diagnóstico, aunque también terapéutico, según el estadio evolutivo de la otitis.

En estadio catarral, la vascularización timpánica está aumentada. En estadio congestivo, se observa pérdida de la transparencia del tímpano con desaparición parcial de los relieves. En el último estadio, supurativo, el tímpano presenta una especie de protrusión y está a punto de romperse. Sólo es visible el relieve de la apófisis externa del martillo. A veces, el niño es examinado en estadio de otorrea con perforación del tímpano.

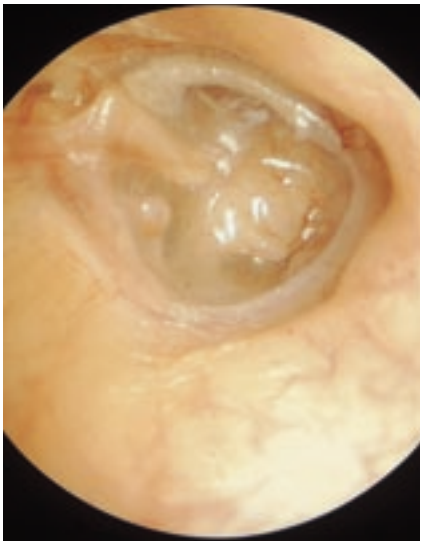

12 *Tímpano retraído derecho.*

13 *Otitis adhesiva.*

14 *Otitis media aguda flictenular (probable origen viral).*

Los primeros signos clínicos pueden ser un sembrado de petequias asociado a una ampolla (otitis flictenular) clara o hemorrágica.

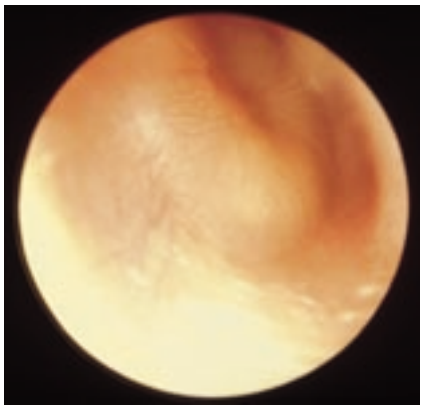

15 *Otitis media aguda.*

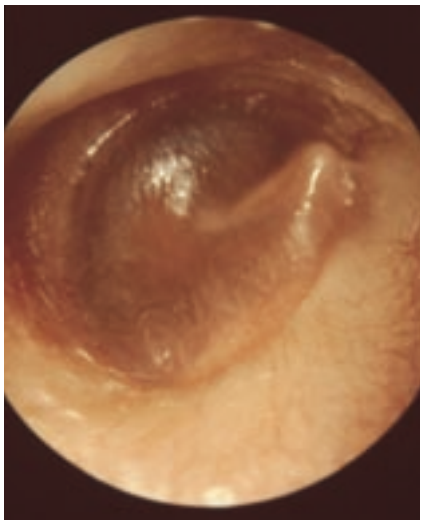

16 *Otitis seromucosa izquierda.*

- *Otitis seromucosas (figs. 16, 17)*

El examen muestra un tímpano anormal, engrosado, opaco, con estrías vasculares o en forma de leve protrusión [4].

Durante la evolución, el tímpano puede verse atrófico, muy retraído y con un aspecto de atelectasia del oído medio.

- *Patología tumoral (figs. 18, 19)*

Se observan paragangliomas timpánicos y yugulares, con un aspecto de «borra de vino» del tímpano y latidos vasculares superficiales, o bien, más raramente, una anomalía del trayecto de la carótida interna, en cuyo caso la tumefacción no es pulsátil y no infiltra el tímpano.

Por último, muy excepcionalmente pueden hallarse tumores malignos del oído, con un aspecto otoscópico enmascarado por la otorrea y presencia de tejido de granulación. Los autores recomiendan practicar una biopsia.

Exploración dinámica

MOVILIDAD TIMPANOOSICULAR

La insuflación de aire por medio de un espéculo de Siegle y una pequeña pera informa al especialista sobre el estado del tímpano y la movilidad de la cadena osicular. La movilidad disminuye debido a la infiltración de placas de timpanoesclerosis. En presencia de un tímpano normal, la cadena osicular se encuentra fija y el manubrio del martillo inmóvil.

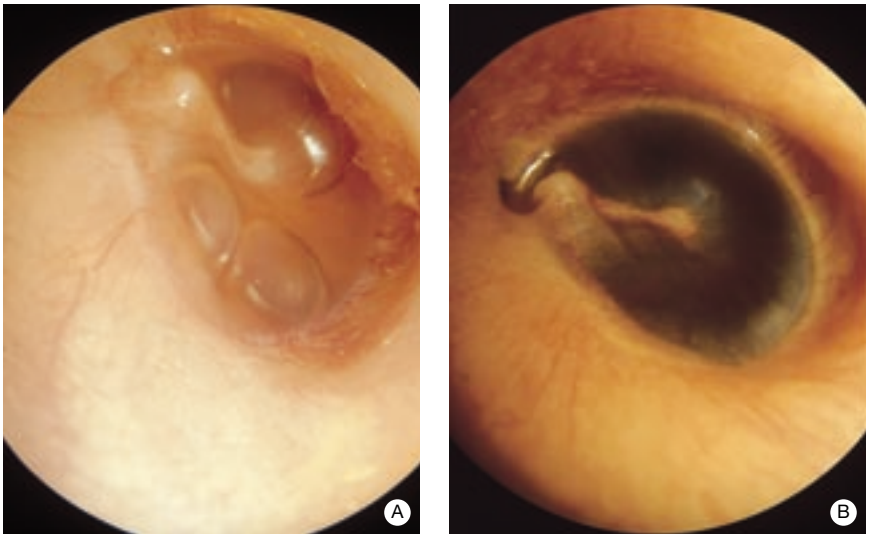

17 *A. Otitis seromucosa derecha con principio de atelectasia en la región posterosuperior.*
B. Tímpano azul idiopático.

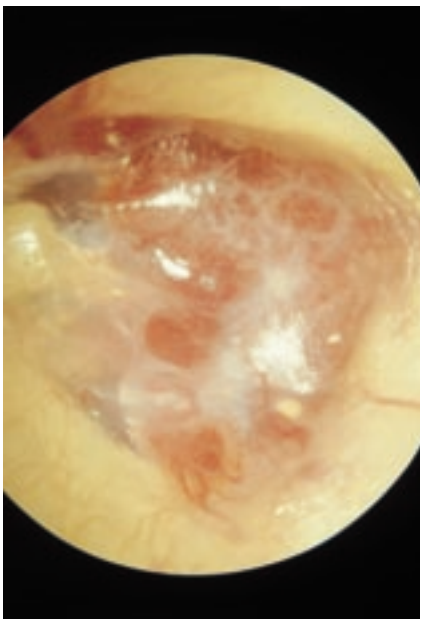

18 *Paraganglioma yugular derecho.*

Esta maniobra puede provocar una sensación de vértigo con nistagmo horizontal hacia el lado examinado. Existe entonces un signo de fístula.

Este signo debe buscarse sistemáticamente en el examen de toda otitis crónica. También está presente en caso de colesteatoma. Debe ser objeto de una búsqueda ante traumatismo craneal con vértigos.

PERMEABILIDAD DE LA TROMPA AUDITIVA

Existen dos maniobras eficaces para evaluar la permeabilidad tubárica:

— maniobra de Valsalva: bien conocida por los aficionados al submarinismo. Consiste en hacer pasar aire a la caja timpánica por la trompa auditiva ejecutando una espiración forzada, con la boca y la nariz cerradas;

— maniobra de Toynbee: se trata de una deglución con la boca y la nariz cerradas, que provoca una presión negativa en el oído, con impresión de tímpano retraído y audición disminuida.

Exploración de la audición

ACUMETRÍA

Se practica en la consulta con tres diapasones de frecuencia 256, 512 y 1 024. Es un examen simple y fundamental que da la orientación de un primer diagnóstico, pero que sobre todo permite evitar ciertos errores en este estadio de la exploración según el tipo de sordera. Se colocan las ramas vibrantes a 10 cm del pabellón del oído y se emiten varias frecuencias. La reacción de cada oído a este tipo de estímulo sonoro y a cada frecuencia informa al médico sobre el tipo probable de sordera del paciente. Se detecta así el oído más sordo.

RESULTADOS

Existen numerosas pruebas practicadas por acumetría.

■ *Prueba de Rinne*

Compara la conducción ósea relativa (COR) y la conducción aérea (CA).

Se aplica el pie del diapasón en vibración sobre la apófisis mastoides (COR). Ante la ausencia de signos, se presentan las ramas vibrantes delante del pabellón del oído (CA).

Normalmente, se percibe el sonido. En este caso la prueba de Rinne se considera positiva (CA > COR) o nula.

Cuando la conducción aérea está disminuida y no se oye el diapasón (CA = COR), la prueba de Rinne se considera negativa.

■ *Prueba de Weber*

Se trata de una prueba capital para obtener información sobre la sordera de un paciente.

Se aplica el pie del diapasón sobre la frente o sobre el vértex, con una vibración de frecuencia 256. La percepción de zumbidos se realiza por la bóveda ósea craneal.

Normalmente, las vibraciones se perciben de manera indiferente por los dos oídos. No obstante, si el paciente no distingue de qué lado percibe el sonido, el examen se denomina indiferente.

En caso de sordera unilateral, el sonido se percibe evidentemente por un solo oído. Se dice entonces que existe una lateralización, con una sordera de percepción si se lateraliza del lado sano y una sordera de transmisión si se lateraliza del lado lesionado.

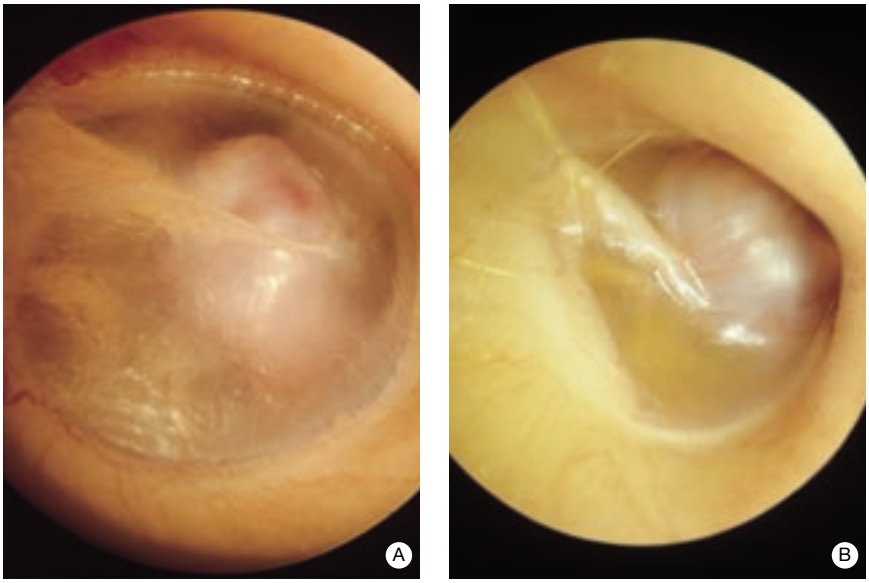

19 *Anomalía de trayecto de la carótida interna.*
A. Oído derecho. Protrusión timpánica anterior en forma de bóveda.
B. Oído derecho. Protrusión arciforme, sin acufeno pulsátil.

Otras pruebas

Prueba de Schwabach: medición de la conducción

Se hace vibrar el diapasón sobre la apófisis mastoidea. La duración de la percepción se prolonga en la sordera de transmisión y se acorta en la sordera de percepción.

Prueba de Bing: conducción ósea absoluta

Se procede como para la prueba de Schwabach, pero obturando el conducto auditivo.

Los resultados normales muestran una conducción ósea absoluta (COA) superior a la conducción ósea relativa (COR).

En caso de sordera de transmisión, el sonido no se percibe debido principalmente al bloqueo del estribo (COA = COR).

Prueba de Bonnier

El diapasón se coloca sobre la rótula. La prueba normal no permite la percepción del sonido salvo en caso de anquilosis del estribo.

Prueba de Gellé

Esta prueba es positiva cuando la compresión de aire en el conducto por medio de un espéculo de Siegle disminuye la audición de un diapasón sobre la mastoides. El tímpano está bloqueado con la cadena osicular.

La prueba se considera negativa cuando la compresión no influye (anquilosis del estribo) sobre la audición por vía mastoidea.

Prueba de Lewis-Federici

Constituye una extrapolación de la prueba de Gellé. Compara la conducción ósea relativa, con el diapasón sobre la mastoides, y la percepción del trago, con el pie del diapasón obturando el conducto auditivo. Sólo la anquilosis del estribo permite una percepción mastoidea superior o igual a la percepción del trago. La prueba de Lewis se considera entonces positiva.

Conclusión

El examen otoscópico es fundamental ya que permite establecer una evaluación lesional y funcional. El aporte de la endoscopia en este primer enfoque es esencial, ya que proporciona al médico un banco de datos y permite efectuar un primer acto terapéutico. Confiere también una gran seguridad al diagnóstico.

El examen otoscópico debe ser siempre precedido por una anamnesis precisa y un examen clínico de la región auricular. Debe seguir un protocolo riguroso e incluir fotografías con objetivo comparativo. Estos documentos fotográficos permiten seguir la evolución de los diferentes aspectos que presenta el conducto auditivo externo o el tímpano en su forma patológica.

Cualquier referencia a este artículo debe incluir la mención del artículo original: Thomassin JM, Braccini F, Paris J et Korchia D. Examen clinique de l'oreille. Encycl Méd Chir (Editions Scientifiques et Médicales Elsevier SAS, Paris, tous droits réservés), Oto-rhino-laryngologie, 20-025-A-10, 2000, 10 p.

Bibliografía

[1] Anson B, Donalson J. Surgical anatomy of the temporal bore. Philadelphia : WB Saunders, 1981 : 280-284

[2] Guerrier Y. Anatomie chirurgicale de l'os temporal de l'oreille et de la base du crâne. Joue les Tours : La Simarre, 1988 : 93-95

[3] Jaisinghani V, Paparella M, Schachern P. Tympanic membrane/middle ear pathologie correlates in chronic otitis media. *Laryngoscope* 1999 ; 109 : 712-716

[4] Pelton S. Otoscopy for the diagnosis of otitis media. *Pediatr Infect Dis J* 1998 ; 17 : 540-543

[5] Sobota J. Atlas d'anatomie humaine. Tome 1 : Tête, cou, membres supérieurs. Paris : Éditions Médicales Internationales, 1994 : 210-215

[6] Thomassin JM. Otoendoscopy guided surgery. Paris : Springer-Verlag, 1994 : 17-22

[7] Wayoff M, Chobaut JC et al. Les greffes du tympan. In : Rapport de la société française d'ORL et de pathologie cervicofaciale. Paris : Arnette, 1990 : 67-105

[8] Wormald PJ, Browning GG, Robinson K. If otoscopy reliable? A structured teaching method to improve otoscopic accuracy in trainees. *Clin Otoloryngol* 1995 ; 20 : 63-67